Épithélioma branchial
CHEZ UNE JUMENT

RÉUSSITE DE GREFFES CANCÉREUSES SUR LE SUJET LUI-MÊME

Par MM.

Le Dr A. BORREL,
de l'Institut Pasteur

ET

Le Professeur G. PETIT,
d'Alfort.

ÉPITHÉLIOMA BRANCHIAL

CHEZ UNE JUMENT

RÉUSSITE DE GREFFES CANCÉREUSES SUR LE SUJET LUI-MÊME,

PAR MM.

Le Dr A. BORREL,
de l'Institut Pasteur

Le Professeur G. PETIT,
d'Alfort

Extrait du **Recueil de Médecine vétérinaire**
(Numéro du 15 Août 1907.)

Aucune observation de cancer d'origine branchiale n'a encore été, du moins à notre connaissance, signalée chez le cheval. Par contre, l'un de nous en a successivement recueilli et publié trois observations chez le chien (1). Ces tumeurs tirent leur origine de reliquats des fentes branchiales, dont les débris épithéliaux manifestent, sous une influence parfaitement inconnue, une activité proliférante désordonnée.

Sans être fréquentes, elles sont aujourd'hui bien connues chez l'homme, où elles ont été très étudiées au cours de ces dernières années (2).

Tout récemment encore, le Dr Robert SIEGEL a groupé,

---

(1) G. PETIT, *Société vétérinaire de Paris*, 13 décembre 1901, 10 janvier et 21 mars 1902. Voy. également *Recueil de méd. vétér.*, 1902, p. 673.

(2) Voy. en particulier Victor VEAU, *Revue de chirurgie*, mars 1900, et Thèse de Paris, 1901.

dans une thèse importante (1), 79 cas (dont 8 lui son personnels) disséminés dans la littérature médicale, qui lui ont semblé indiscutables. Dans cet ouvrage, M. Sigel fait une étude complète de ces dangereux néoplasmes tant au point de vue de leur pathogénie qu'à celui de leur anatomie pathologique, de leur évolution et de leur traitement chirurgical, si particulièrement délicat.

Grâce à l'obligeance toujours en éveil de M. le professeur Cadiot, d'Alfort, dans le service duquel se trouvait initialement, aux fins d'opération, l'intéressante jument qui fait l'objet de cet article, et qui nous en a obtenu l'abandon par son propriétaire (2), nous avons pu en recueillir, tout à loisir, l'observation clinique, la compléter par une autopsie minutieuse et nous livrer, du vivant du sujet, à des biopsies diagnostiques et à des tentatives de greffes qui nous ont fourni, ainsi qu'on va pouvoir en juger, de fort curieux résultats.

Cette jument, lorsque nous l'avons vue pour la première fois au début de l'année 1905, présentait, à l'extrémité supérieure de la région cervicale gauche, une énorme tumeur (fig. 1), un peu déprimée en son centre par suite d'une tentative chirurgicale antérieure, mais nullement ulcérée, ferme, à peu près indolore, assez obscurément délimitée à son pourtour et recouverte par une peau adhérente, mais intacte (3). Le début de cette tumeur remontait au milieu de l'année 1903.

Les ganglions sous-glossiens ne paraissaient pas atteints.

La malade, âgée de sept ans, n'offrait — bien que depuis longtemps atteinte — aucun signe caractérisé de cachexie cancéreuse ; son embonpoint était à peu près normal.

Après son abandon comme incurable, nous l'avons conservée à l'École d'Alfort pendant plusieurs mois, jusqu'à sa mort, conséquence du cancer, survenue au mois

(1) *L'Épithélioma branchial du cou.* Thèse de Paris. Steinheil, édit., 1907.

(2) Maison Paul (voitures de grandes remises), 35, rue Jouffroy, Paris.

(3) On remarque qu'à la surface du néoplasme, les poils ont acquis un développement plus considérable que dans les parties voisines, ce qui résulte évidemment d'une vitalité accrue des tissus sous-cutanés et cutanés.

d'août 1905. Durant ce temps, la tumeur, déjà très volumineuse, ne sembla pas subir, à moins que ce ne soit profondément, un accroissement notable.

Nous avons donc profité de l'occasion exceptionnelle qui s'offrait pour réaliser, du vivant du sujet, diverses expériences, parmi lesquelles des tentatives de greffes dont il va être tout d'abord question.

La jument étant solidement assujettie sur un appareil



Fig. 1. — Épithélioma branchial chez une jument.
(Vue de la tumeur sur la malade.)

Daviau, après avoir rasé la peau à la surface de la tumeur et l'avoir soigneusement désinfectée, nous nous sommes servis pour nos prélèvements d'un fin *trocart emporte-pièce*, enfoncé dans la tumeur à travers le tégument, et à l'aide duquel étaient aussitôt pratiqués les ensemencements ou inoculations que nous désirions faire.

En ce qui concerne ces dernières, deux sujets furent inoculés : la jument elle-même, naturellement, et un robuste cheval, qui fut mis très aimablement à notre dispo-

sition par M. Carré, chef du laboratoire des recherches sur les maladies infectieuses à l'École d'Alfort. Disons immédiatement que ce cheval, conservé encore aujourd'hui dans le service de M. Carré, n'a rien présenté de particulier (1). Il avait été inoculé avec le cancer *dans la sous-muqueuse du corps clignotant gauche, au bout du nez, dans la parotide gauche, à la face inférieure de la langue et sous la peau de l'épaule gauche.* Nous enfoncions le trocart au point choisi, à travers la peau ou la muqueuse, et repoussions ensuite la faible quantité de produits cancéreux qu'il renfermait, de manière à les inclure profondément. L'autopsie de ce cheval, qui sert encore actuellement à des expériences d'une tout autre nature, sera naturellement faite avec le plus grand soin, mais il est peu probable qu'elle nous donne le moindre résultat positif, en ce qui concerne les greffes tentées.

La jument cancéreuse fut inoculée en quatre endroits différents avec sa propre tumeur : *à la face interne de la paupière supérieure gauche, immédiatement sous la conjonctive, sous la peau de la face externe de l'avant-bras gauche, dans la mamelle gauche par un conduit galactophore, et enfin dans la mamelle droite, à travers la peau, à la base du mamelon.* C'est en ce qui la concerne que l'observation est intéressante, car nous avons obtenu, ainsi qu'on le verra bientôt, deux résultats positifs certains sur les quatre inoculations.

La malade mourut et fut autopsiée le 1er août 1905, deux ans environ après le début de son cancer. Voici quelques constatations, recueillies au cours de l'autopsie.

Le dépouillement du cadavre révèle l'existence d'une vaste infiltration sanguine siégeant au niveau du poitrail, se prolongeant en arrière jusqu'au passage des sangles et, latéralement, jusqu'aux membres thoraciques. Il faut l'attribuer aux contusions résultant des mouvements désordonnés de la malade, étendue sur le sol et dans l'impossi-

(1) C'est pourquoi nous avons attendu deux années avant de publier cette relation.

bilité de se relever, pendant les derniers jours de sa vie. La région cervicale gauche, à la partie inférieure de laquelle un ganglion avait été antérieurement extirpé (1), est le siège d'un abondant œdème. Les ganglions cervicaux inférieurs sont hémorragiques et œdématiés, mais non conglomérés et nullement envahis par le cancer, ainsi que l'examen histologique l'a démontré.

La tumeur, qui est énorme et pèse 8 *kilogrammes*, est disséquée avec soin et isolée des organes avoisinants. Elle n'est que simplement adhérente aux glandes parotide et maxillaire gauches, qui sont saines et ne sauraient en être considérées comme le point de départ ; mais elle englobe, suivant la règle (au moins chez l'homme et chez le chien), le paquet vasculo-nerveux du cou. Les ganglions sous-glossiens et pharyngiens ne sont pas néoplasiques et la peau est intacte à la surface de la tumeur, qui ne saurait non plus en tirer son origine. Rien à signaler en ce qui concerne l'autopsie particulière de la tête ; aucune lésion cancéreuse n'est rencontrée, si réduite soit-elle. Les corps thyroïdes sont sains. *Notre volumineuse tumeur s'est bien primitivement développée dans la région cervicale supérieure, aux dépens de l'épithélium enclavé des fentes branchiales, ainsi que le démontre l'examen microscopique*, déjà pratiqué du vivant du sujet, avant toute expérimentation.

L'étude histologique montre en effet (fig. 2) des filons caractéristiques d'infiltration épithéliale, au sein d'une charpente conjonctive très riche en vaisseaux sanguins. Les cellules malpighiennes sont particulièrement évidentes à un fort grossissement ; mais, dans aucune de nos préparations, nous n'avons rencontré de globes épidermiques, ce qui est l'indice d'une très grande activité proliférante des cellules cancéreuses, mais n'a aucune importance en ce qui concerne le diagnostic (2).

(1) Nous avions en effet, en vue de certaines recherches expérimentales qui n'ont pas abouti, enlevé l'un des ganglions cervicaux inférieurs (qui nous paraissait, à tort, hypertrophié et suspect), de même que nous avions réalisé une fistule lymphatique, pour recueillir la lymphe provenant du cancer.

(2) On sait en effet que les épithéliomes pavimenteux ou malpighiens peuvent

*

L'autopsie des *cavités abdominale et pelvienne* n'a donné lieu à aucune constatation intéressante : pas d'épan-

Fig. 2. — Épithélioma branchial chez une jument. *Caractères histologiques* (faible grossissement).

Ep, *Ep*, *Ep*, filons d'infiltration cancéreuse (épithélium malpighien sans globes épidermiques) ; *tc*, *tc*, charpente conjonctive de la tumeur ayant subi un commencement d'inflammation (infiltration par de petites cellules) ; *v*, *v*, vaisseaux capillaires très nombreux, gorgés de sang.

chement ascitique ; tube digestif, foie, pancréas et rate normaux ; reins congestionnés. A signaler simplement l'exis-

offrir plusieurs variétés, suivant que leurs cellules subissent ou non la kératinisation, point de départ de la formation de globes épidermiques.

tence de *kystes paraovariens* des deux côtés, sans relation aucune avec notre cancer.

L'autopsie de la *cavité thoracique* révéla l'existence d'un épanchement assez abondant, avec adhérence ancienne, *inflammatoire*, de l'extrémité du poumon gauche au médiastin antérieur. Ganglions prépectoraux simplement hypertrophiés, sans aucune infiltration suspecte. A la surface des poumons, placards assez étendus de pleurésie chronique. Parenchyme pulmonaire congestionné, sans foyers apoplectiques ; ganglions trachéo-bronchiques sains.

En ce qui concerne l'examen du cœur, à noter un certain degré d'*hydropéricarde*, sans péricardite. Lésions de *sclérose cardiaque*, particulièrement au niveau de la pointe du ventricule gauche. Cœur arrêté en diastole, flasque, rempli de caillots post-mortem. Orifices valvulaires sains.

Il résulte des constatations qui précèdent que nous n'avons rencontré *aucune trace de généralisation*, ce qui est quand même assez surprenant, étant donnés le volume, l'ancienneté et la nature à coup sûr maligne de notre épithélioma branchial (1). Et non seulement aucun noyau secondaire n'a été observé dans les organes les plus exposés à la généralisation, comme le poumon, par exemple, mais les ganglions les plus voisins de la tumeur, eux-mêmes, ne présentaient pas d'adénopathie cancéreuse.

Examen des régions inoculées. — On sent, à l'exploration de la *conjonctive gauche*, un petit nodule très dur qui semble correspondre et correspond en effet à une cicatrice résultant de la pénétration du trocart à travers la muqueuse. Sa couleur est noirâtre, ce qui résulte de l'hémorragie opératoire. Soigneusement recueilli en vue de l'examen histologique et inclus dans la paraffine, les coupes nous ont montré une *greffe cancéreuse* peu importante par son volume,

(1) Dans deux cas sur trois, chez le chien, l'un de nous a noté la généralisation au poumon du cancer d'origine branchiale. Chez l'homme, la généralisation serait une rareté (SIEGEL, *loc. cit.*).

mais typique, et dont notre figure 3 reproduit un point avec exactitude.

Le sujet s'est tellement débattu sur le sol au moment de son agonie que la *peau de la face externe de l'avant-bras gauche*, siège de l'inoculation cancéreuse, est pour ainsi

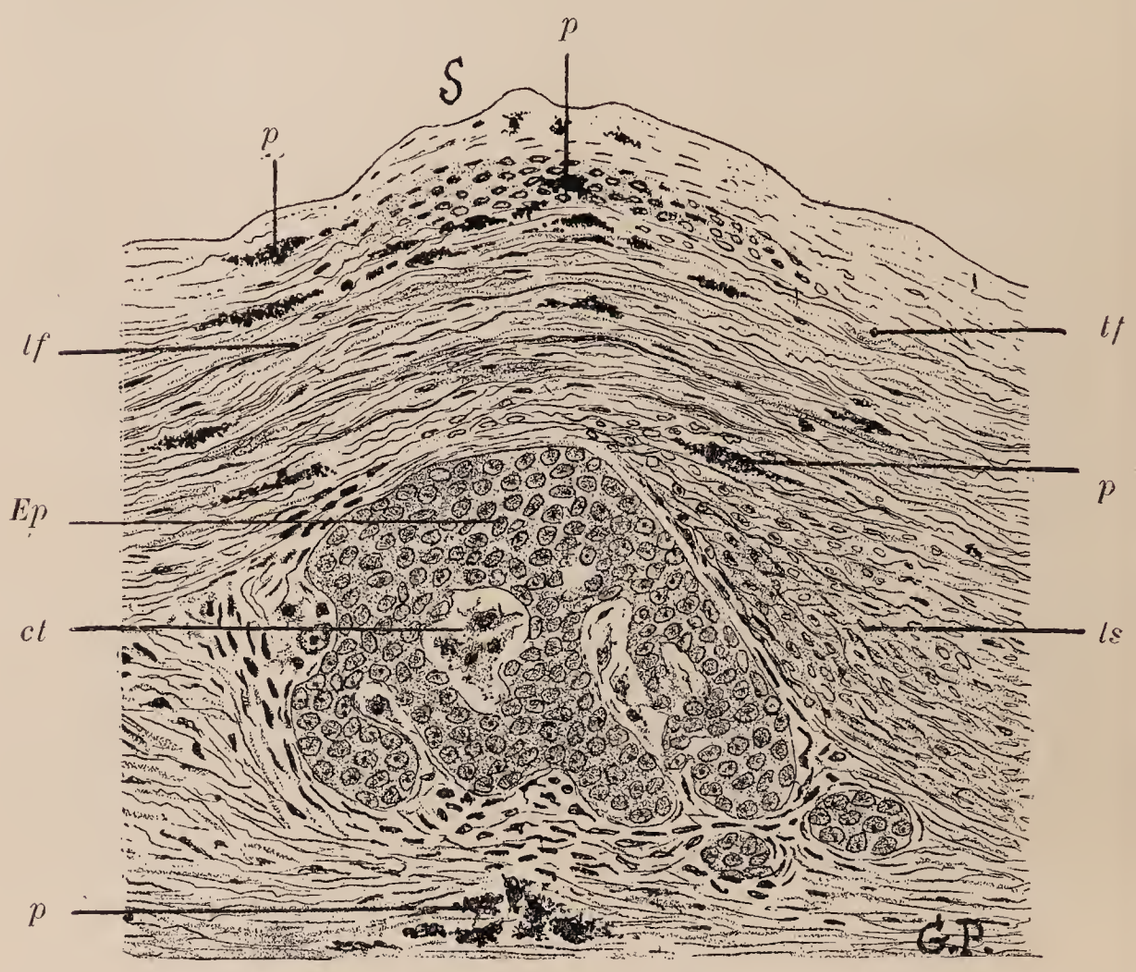

Fig. 3. — Un point de la greffe cancéreuse dans la conjonctive.

S, saillie formée par la muqueuse au niveau de la greffe, qui n'a été que partiellement dessinée ; *Ep*, nodule cancéreux, formé par des cellules d'épithélium malpighien très vivaces ; *ct*, charpente conjonctive de la tumeur en voie de formation ; *ts*, tissu conjonctif proliféré entourant la greffe et reproduisant la structure du tissu sarcomateux ; *tf*, *tf*, tissu fibreux réactionnel ou cicatriciel; *p*, *p*, *p*, *p*, pigment sanguin provenant de la petite hémorragie déterminée par la pénétration du trocart.

dire usée, avec production d'un œdème sous-cutané abondant ; en sorte qu'il est impossible de rien voir à ce niveau, malgré une dissection soignée.

Quant à la *mamelle droite*, inoculée, nous l'avons dit, par injection de produits cancéreux dans un conduit galactophore, elle est macroscopiquement intacte, ainsi que

les ganglions mammaires. Par contre, *au niveau de la base du mamelon gauche*, à l'endroit où le trocart a traversé la peau, on sent aisément sous cette dernière *un nodule consistant de la grosseur d'un pois, adhérent aux parties avoisinantes et comme inclus dans la partie surfacielle de la glande, mais qui peut néanmoins être assez facilement isolé et recueilli*

Fig. 4. — Un point de la greffe cancéreuse dans la mamelle (faible grossissement).

Comme pour la figure 2, la nature épithéliomateuse de cette greffe n'est pas discutable. Dans une charpente conjonctivo-vasculaire assez abondante, réservée en clair, se remarquent les filons caractéristiques, anastomosés dans toutes les directions, d'infiltration cancéreuse. Les cellules épithéliales se coloraient avec une intensité plus grande que celles de la tumeur branchiale et les karyokinèses y étaient abondantes.

en vue de l'examen microscopique. Son aspect est nettement cancéreux.

Les coupes histologiques, obtenues après inclusion dans la paraffine et colorées variablement, sont aussi instructives que péremptoires. Déjà, à un faible grossissement (fig. 4), la nature cancéreuse de la production ne saurait être discutée : on note l'infiltration épithéliomateuse caractéristique, identique de tous points à celle du cancer branchial (Voy. fig. 2).

La nature *malpighienne*, sans globes épidermiques, de cette infiltration est plus facile à reconnaître sur les coupes examinées à un fort grossissement (fig. 5).

Ces faits sont suffisamment significatifs et nous n'insisterons pas davantage. Cependant, une question intéressante

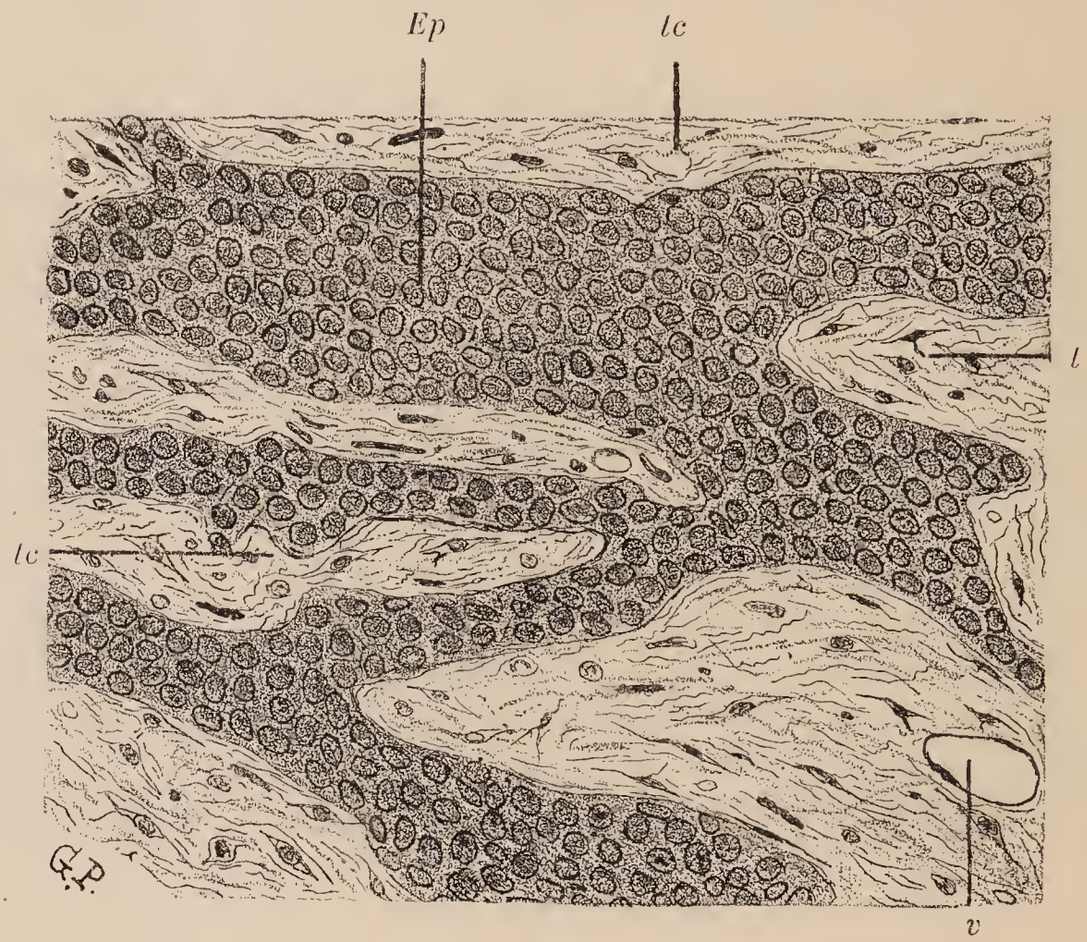

Fig. 5. — Un point plus réduit, vu a un fort grossissement, de la greffe cancéreuse dans la mamelle.

L'aspect est absolument identique à celui du cancer branchial, examiné dans les mêmes conditions ; *Ep*, boyaux d'épithélium malpighien, caractéristiques du cancer ; *tc*, *tc*, *tc*, charpente conjonctive de la greffe cancéreuse, avec ses cellules ramifiées et ses fibres ; *v*, vaisseau capillaire coupé transversalement.

est celle du *devenir* de ces greffes. Qu'en serait-il advenu si la malade eût vécu plus longtemps? Peut-être, au lieu de leur flétrissement, aurions-nous observé, en particulier dans la mamelle gauche, un accroissement notable du nodule cancéreux d'inoculation? Quoi qu'il en soit, il est certain que les greffes n'étaient nullement en voie de régression. Leurs cellules épithéliales ne présentaient aucune espèce de dégénérescence ; bien au contraire, elles montraient tous les signes

d'une excessive vitalité, en particulier des karyokinèses nombreuses, ainsi qu'une aptitude à prendre violemment les matières colorantes. Il est fâcheux que nous n'ayons pas recherché le glycogène selon la méthode ingénieuse préconisée par le Dr Brault ; nous aurions très probablement noté tous les signes d'une abondante glycogenèse. D'autre part, il n'existait, autour des nodules cancéreux, aucune trace d'inflammation destructive, et rien, assurément, ne permettait de prévoir une résorption des plus problématique.

En résumé, nous avons donc observé une variété de tumeur maligne épithéliomateuse qui n'avait pas encore été constatée chez le cheval, et nous avons, d'autre part, réussi à obtenir, pour la première fois chez cet animal, et d'une manière rigoureusement vérifiée, des greffes de son propre cancer.

CORBEIL. — IMPRIMERIE ÉD. CRÉTÉ